استقصاءات البطن الإسعافية

09 د. يوسف برّو

مرحباً أصدقائي ☺

ننهي في محاضرتنا هذه قسم الدكتور يوسف بالحديث عن الاستقصاءات الضرورية للبطن عند مواجهة الحالات الإسعافية ...

نبدأ *_*

الحالات الإسعافية التي تصيب البطن

I. الرضوض ونبحث فيها عن :

- ☑ النزوف ضمن البريتوان Hemoperitonium
- ☑ الأذيات الحشوية (الكبد، الطحال، الكلية، المثانة ....)

II. الحالات غير الرضية ونبحث فيها عن :

- ☑ حالات البطن الحاد : انسداد الأمعاء ، انثقاب حشا أجوف ، التهاب الزائدة ، التهاب البريتوان
- ☑ النزف الهضمي
- ☑ الحبن وأسباب اليرقان

لكن ماذا نطلب في حالات الرضوض على البطن كحوادث السير مثلاً؟

- ☑ صورة بسيطة للصدر والبطن : أهمية صورة الصدر للبحث عن الهواء تحت الحجاب الذي لا يظهر على صورة البطن .
- ☑ ايكو بشكل سريع بمنهجية تسمى FAST : والمقصود هنا هو البحث عن أي سوائل حرة في جوف البطن أو عن أذية حشوية وليس تصوير البطن بشكل منهجي
- ☑ طبقي محوري للبحث عن موجودات نوعية أكثر
- ☑ تصوير الشرايين عند الضرورة

نبذة عن تقنية الـ FAST :

هي اختصار لـ Focused Assessment with Sonography for Trauma ، وهي إجراء 4 مقاطع بتركيز على كل من المراق الأيمن والمراق الأيسر ورتج دوغلاس بمقطع طولي ومقطع عرضي وذلك للبحث عن كميات قليلة من السائل في هذه الأماكن .

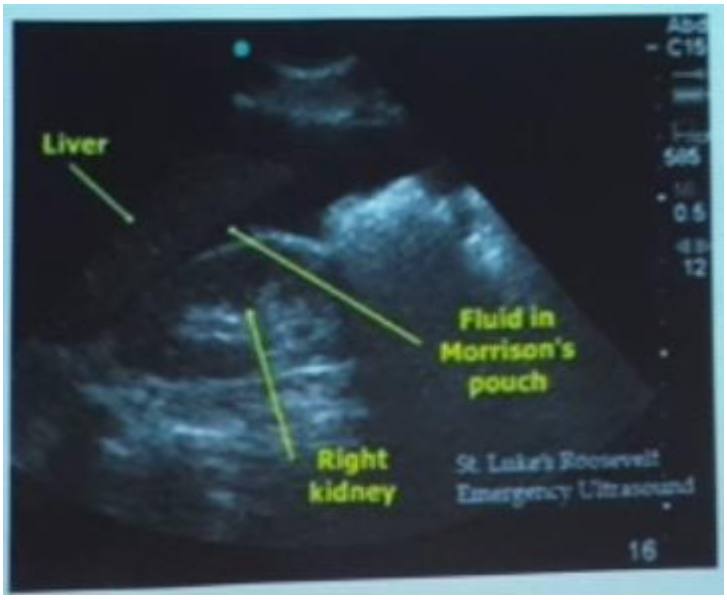

صورة ايكو للمراق الأيمن يظهر فيها جيب موريسون وفيه سائل حر وبالتالي هناك حشا مصاب ينزف في البريتوان

صورة ايكو يظهر فيها سائل في جيب موريسون

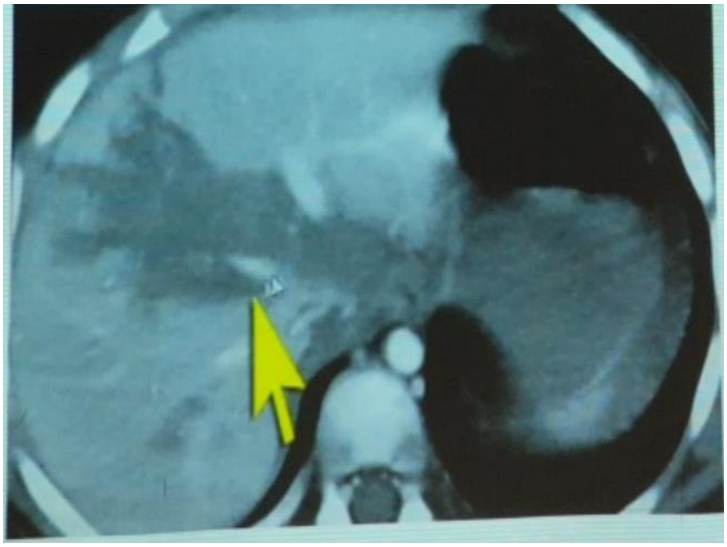

طبقي محوري ويشير السهم لمنطقة متهتِّكة من الكبد

طبقي محوري لمنطقة متهتِّكة من الكبد (السهم الأحمر) مع سائل حر حول الكبد وحول الطحال (السهم البنفسجي)

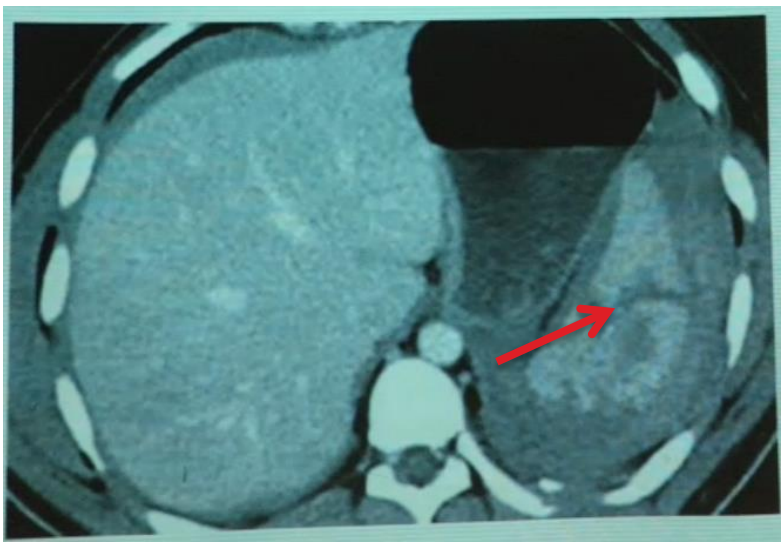

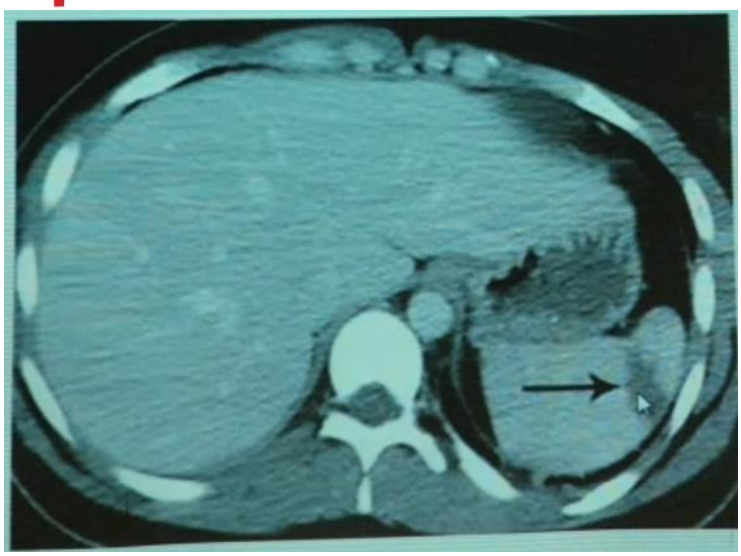

طبقي محور يظهر في سائل حر تحت قبة الحجاب اليمنى مع تهتُّك بالطحال ، كما تظهر المعدة فيها سائل وهواء (الظل الأسود)

طبقي محوري يظهر فيه تهتُّك في الطحال مكان السهم

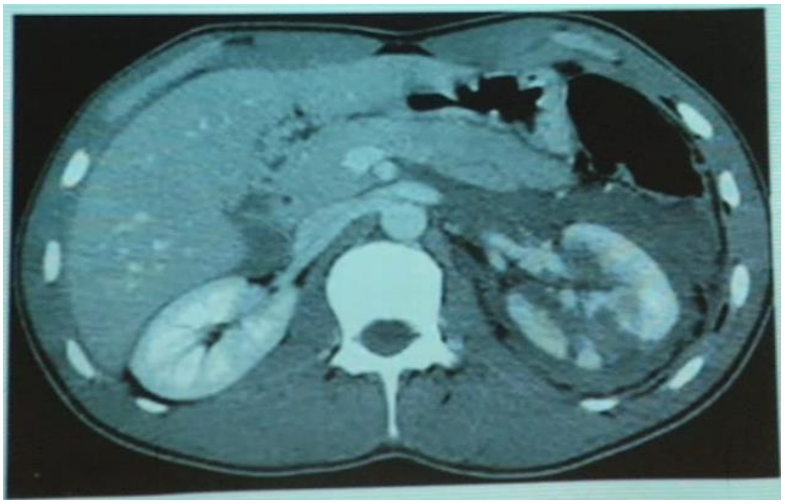

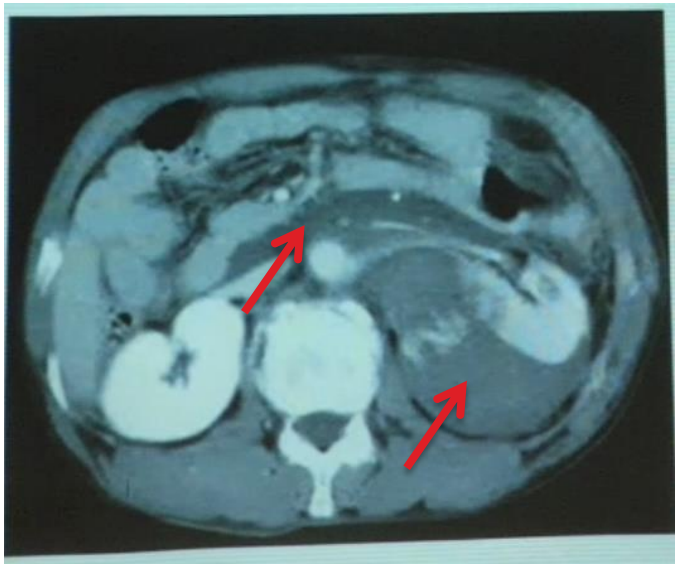

<u>في الأعلى يميناً</u> نلاحظ تهتُّك في البنكرياس مكان السهم

<u>في الأعلى يساراً</u> نلاحظ تهتُّك في الكلية ايسرى مع سائل حر حول الكلية

<u>جانباً</u> نلاحظ سائل حر حول الكلية وأمام الأبهر أي في المسافة خلف البريتوان (مكان الأسهم)

انسداد الأمعاء



ماذا نطلب ؟

- صورة بطن بسيطة : لتشخيص الانسداد
- طبقي محوري : لمعرفة سببه (كتلة، ارتشاح، انفتال، انغلاف...)

متى نطلبها ؟

- مضض بطني
- غثيان وإقياء
- ألم بطني تشنُّجي

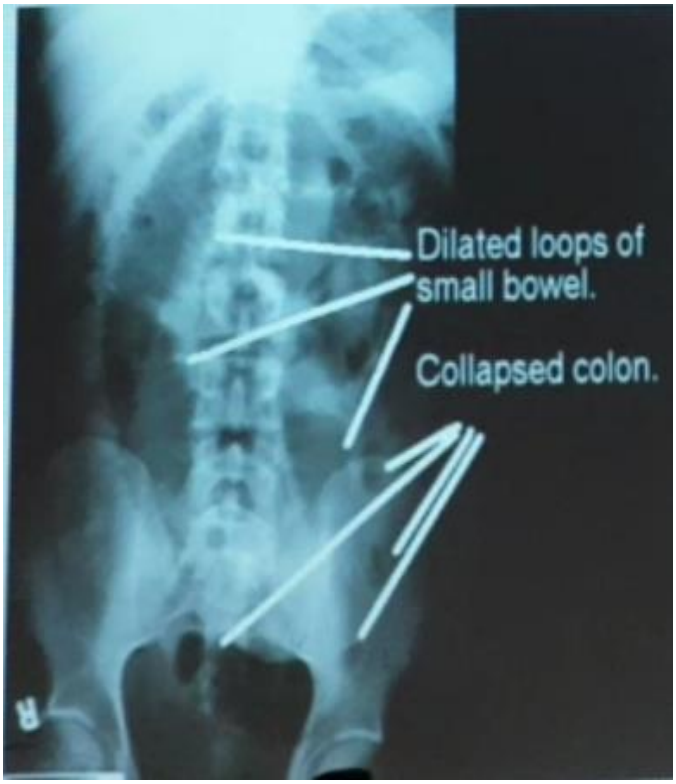

الصورة التي تم إجراؤها أولاً بالاستلقاء الظهري :

توسُّع أمعاء دقيقة بالغازات (عادةً خالية منها) نسميها علامة النابض (انتفاخ بالغازات) ومنه انسداد أمعاء

كما نلاحظ آثار الغازات بالكولون (السهم) فهي حبيسة الأمعاء الدقيقة

الصورة التي تم إجراؤها ثانياً بالوقوف :

نلاحظ سويات سائلة-غازية في الأمعاء الدقيقة المتوسِّعة

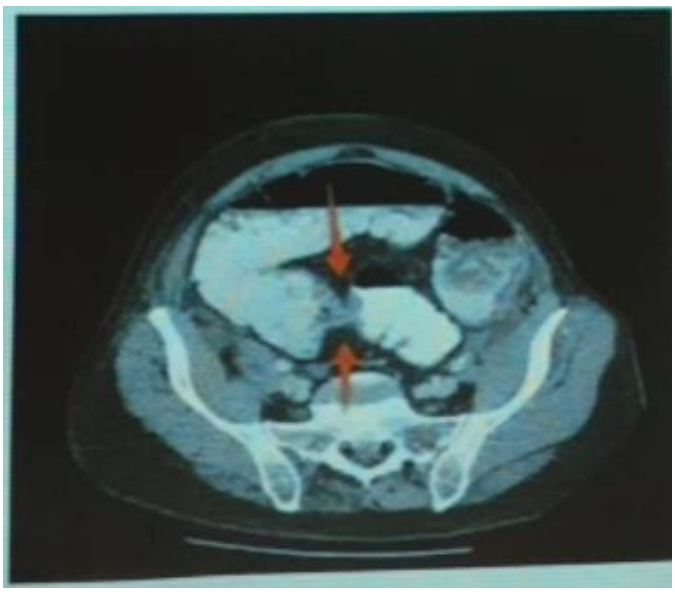

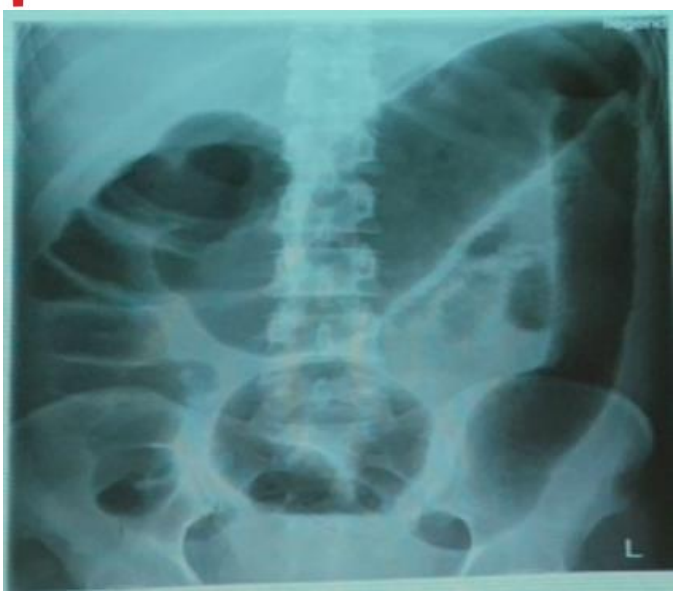

طبقي مع حقن (مادة يودية منحلة بالماء يمكن امتصاصها فيمكن استخدامها) يظهر فيها الانسداد بشكل منطقة متضيِّقة على مستوى الدقاق مع علامة (عضة التفاحة) التي نشاهدها في أورام الكولون

صورة بسيطة للكولونات منتفخة بالغازات يشك بوجود انفتال سين ففي هذه الحالة تظهر عروة السين مفتولة بشكل دائرة كاملة

انثقاب الحشا الأجوف

ماذا نطلب؟

- صورة بطن بسيطة
- ايكو
- طبقي محوري

متى نطلب ؟

- قصة قرحة عفجية
- علامات التهاب بريتوان

صور صدر بسيطة فيها هلال غازي تحت قبتي الحجاب

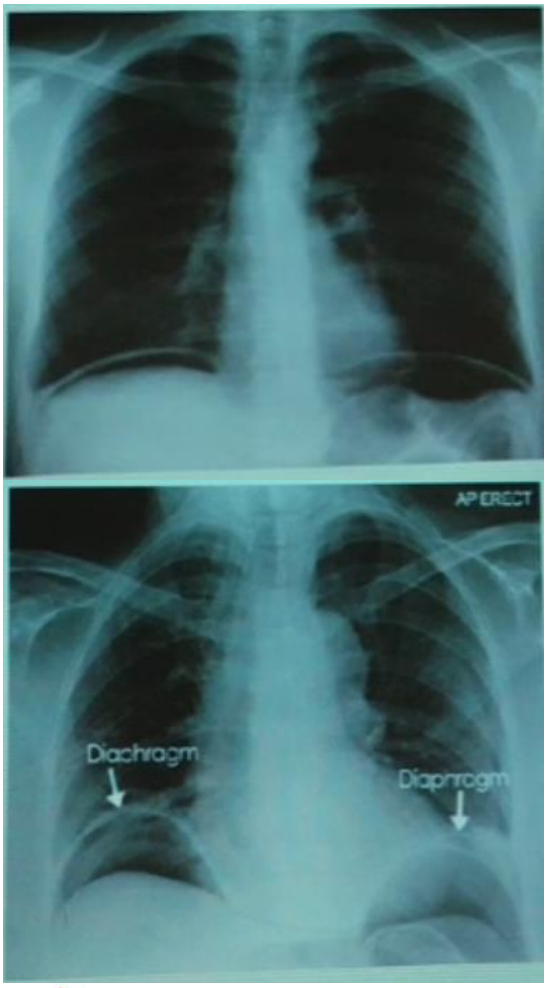

مريض يشكو من ألم شرسوفي حاد، تم إجراء CXR وتبين وجود هلال غازي رقيق تحت الحجابين وبالCT لوحظ وجود فقاعة صفيرة (مكان السهم الأبيض) خارج العفج الموجود على يمينها

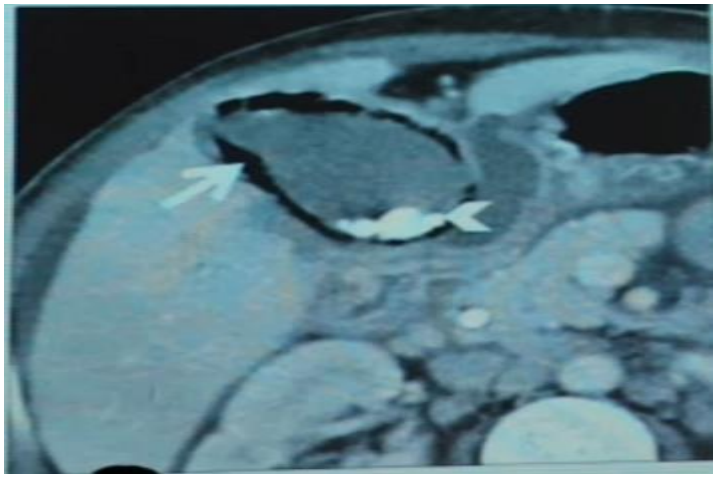

علامة الفوتبول عند الأطفال : دليل التهاب أمعاء نخري سبب انثقاب الأمعاء

هواء في مسكن المرارة : دليل التهاب مرارة نفاخي نجده عند المدنفين ومرضى السكري

اليرقان

ماذا نطلب؟

- ايكو
- طبقي محوري
- ERCP
- PTHC

متى نطلب ؟ تلوُّن الجلد بالأصفر ، بول غامق ، براز شاحب

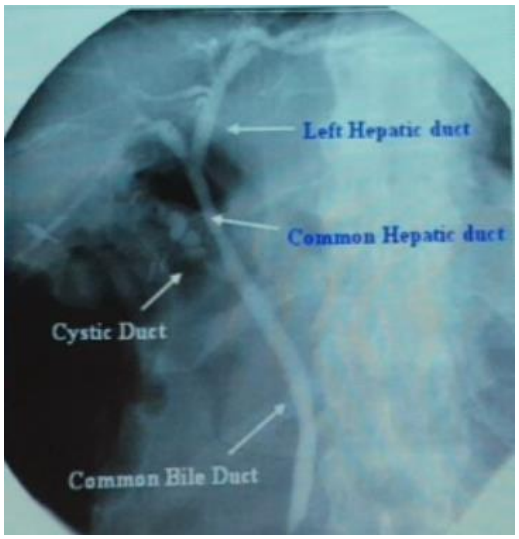

صورة ظليلة للطرق الصفراوية

MRCP يظهر توسُّع بالقناة الجامعة والطرق الصفروية داخل الكبد مع ظل فراغي كبير قد يكون حصاة كبيرة

صورة ظليلة للقناة الجامعة يظهر فيها انقطاع مفاجئ في مسيرها (تضيُّق) يشير غالباً لوجود ورم

ERCP تظهر فيه المرارة وفيها ظلال فراغية هي الحصيات

مريض يشكو من ألم في المراق الأيمن منذ أيام مع حرارة : نشك بالتهاب مرارة حاد خصوصاً بوجود تسمُّك بجدار المرارة معزز للمادة الظليلة مع وجود رشاحة التهابية بمسكنها

طبقي محوري مع حقن يظهر فيه التهاب بنكرياس درجة 3 فنلاحظ وذمة + رشاحة التهابية محيطة به مع ضخامة بالبنكرياس

إضافة على المحاضرة السابقة : في الدرجة 5 لالتهاب البنكرياس تظهر الاختلاطات كالكيسات الكاذبة ، بينما يكون حجم البنكرياس طبيعي في الدرجة الأولى وهذا لا ينفي التهاب البنكرياس (سؤال امتحاني ☺)

التهاب الزائدة

ماذا نطلب ؟

- صورة بطن بسيطة
- ايكو
- CT نادراً ما نلجأ له : فقط في حال إزمان الحالة للبحث عن **درع الزائدة**

متى نطلب ؟

- بدء مفاجئ وحاد لألم مراق أيمن مع غثيان وإقياء
- مضض مرتد

صورة بطن بسيطة تظهر حصاة بعيداً عن مسير الحالب فنشك بالتهاب الزائدة حسب الموجودات السريرية

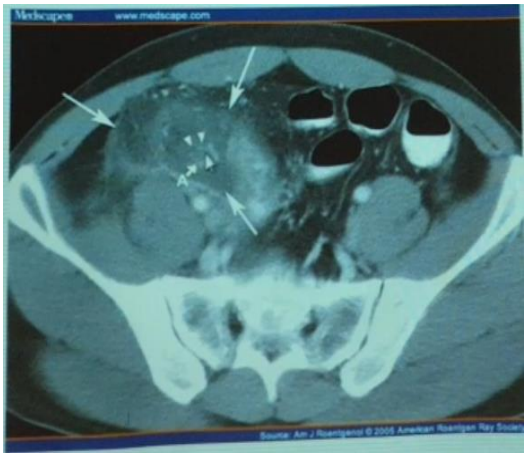

على اليمين : طبقي محوري فيه سائل حول المرارة

على اليسار : يظهر حصاة مكان السهم

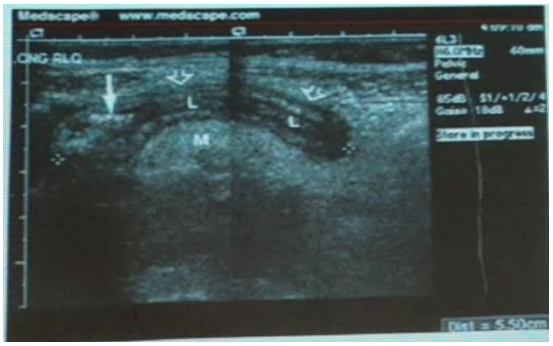

مقطع طولي للزائدة بشكل عروة عوراء متوسِّعة مع جدار متسمِّك متوذِّم وبالمقطع العرضي نلاحظ سائل حر

التهاب المرارة

- نطلب "ايكو" فهو المعيار الذهبي ☺
- عند البدء الحاد المفاجئ لألم شرسوفي مع مضض مرتد

حصاة ضمن المرارة مع صمت صوتي خلفها وتسمُّك بجدار المارة والتهاب

تسمُّك أشد بالجدار والتهاب أشد + رشاحة التهابية حول المرارة

تسمُّك شديد بجدار المرارة مع رشاحة التهابية كثيفة حولها وسائل محيط بمسكنها

الحالات الإسعافية البولية التناسلية

متى نطلب ؟

- الحصيات : ألم قولنجي حاد
- البيلة الدموية
- الرض على الحوض
- أذيات الإحليل والحصيات فيه عند الرجال
- أذيات الصفن ، الانتباجات ، التهاب البربخ و أذيات الخصية عند الذكور

ماذا نطلب ؟

- ايكو
- Plain X-Ray of the Urinary Tract (PUT)
- طبقي محوري للبطن
- Intravenous Urography

بشكل عام نطلب هذه الاستقصاءات عند بدء ألم مفاجئ في الخاصرة ينتشر للمنطقة الإربية

صور بسيطة تظهر فيها حصيات متكلِّسة

على اليمين : تصوير ظليل يظهر استسقاء بالطرق المفرغة فوق مستوى الحصاة (السهم)

على اليسار : طبقي بدون حقن عديد الشرائح اكليلي تظهر حصاة متكلِّسة على مسير الحالب

الحالات الإسعافية عند الأطفال

- عند الرضَّع : انسداد الأمعاء ، انغلاف الأمعاء
- استنشاق جسم أجنبي
- أذيات العظام

صورة بسيطة تُظهر علامة الفقاعة المزدوجة دليل على رتق العفج فالبطن خالي من الغازات ماعدا فقاعة بالمعدة وأخرى بالقسم القريب من العفج

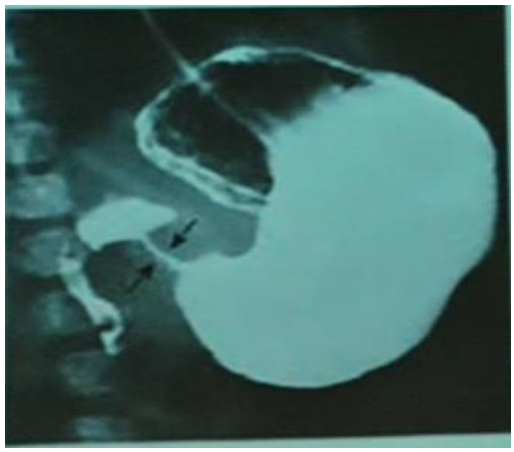

على اليمين : صورة ظليلة لعلامة ذيل الفأر دليل على انسداد البواب الضخامي

في الأسفل : صور ايكو تُظهر سماكة العضلة الوابية والقناة البوابية المتضيّقة

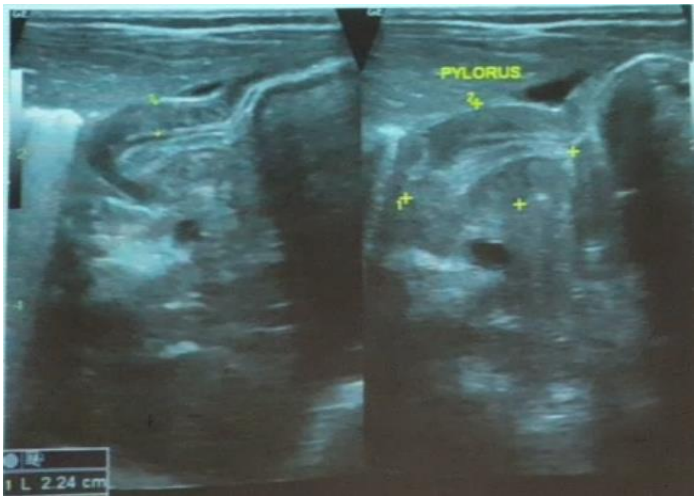

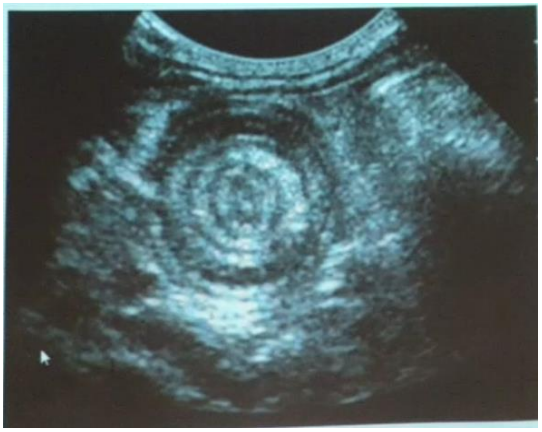

انغلاف أمعاء بالمقطع العرضي علامة الهدف وبالمقطع الطولي عروة بداخلها عروة أخرى

قد تدخل عروة في نهاية الدقاق داخل الأعور وقد تصل هذه العروة المندخلة إلى الكولون الصاعد أو حتى المعترض 😐

صورة ظليلة عن طريق الرحضة الشرجية لانغلاف الأمعاء

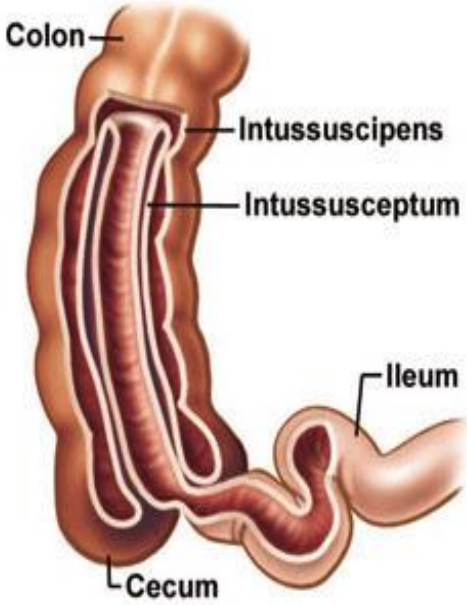

هنا تنتهي محاضرتنا ^_^

RBCs